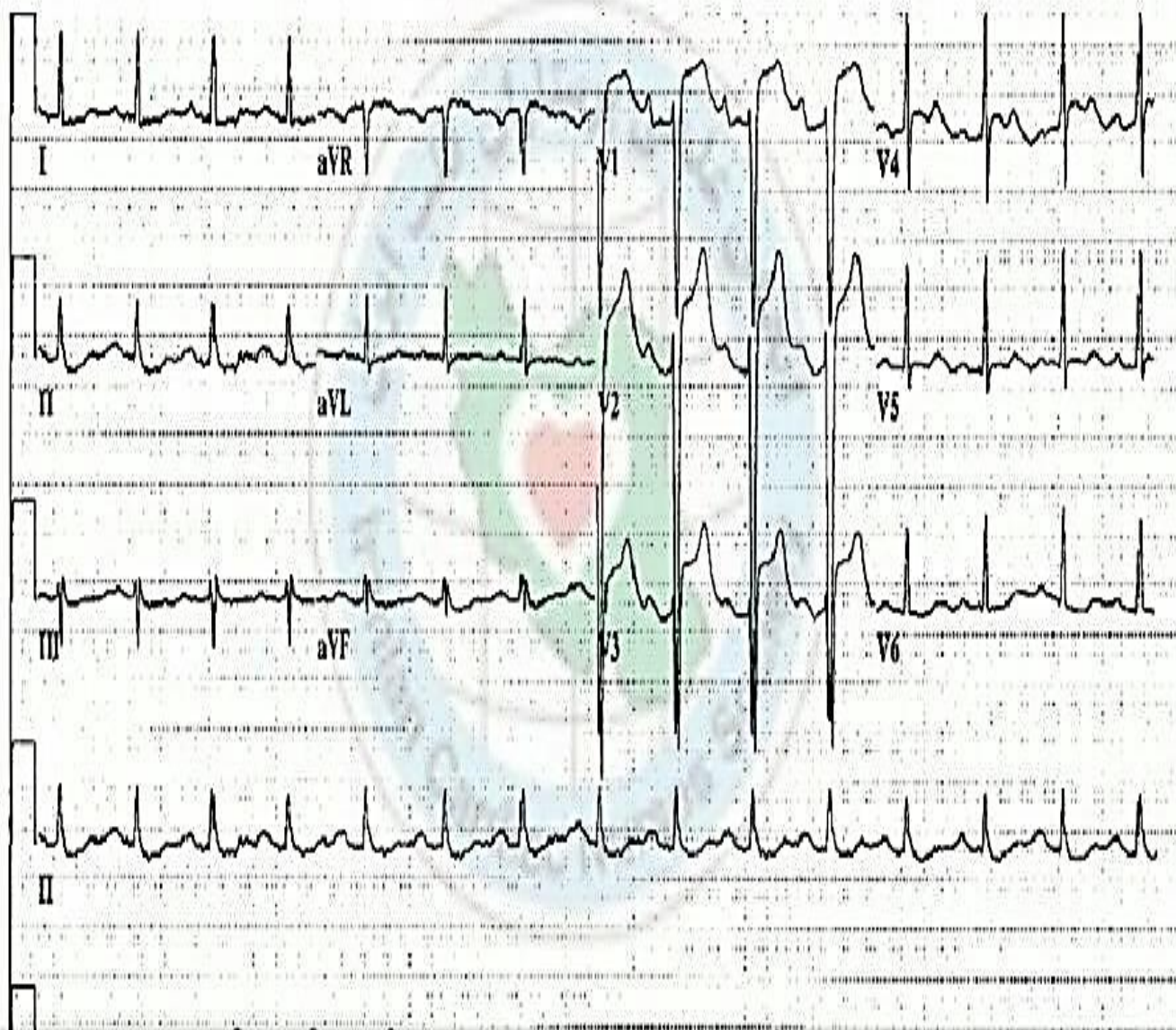


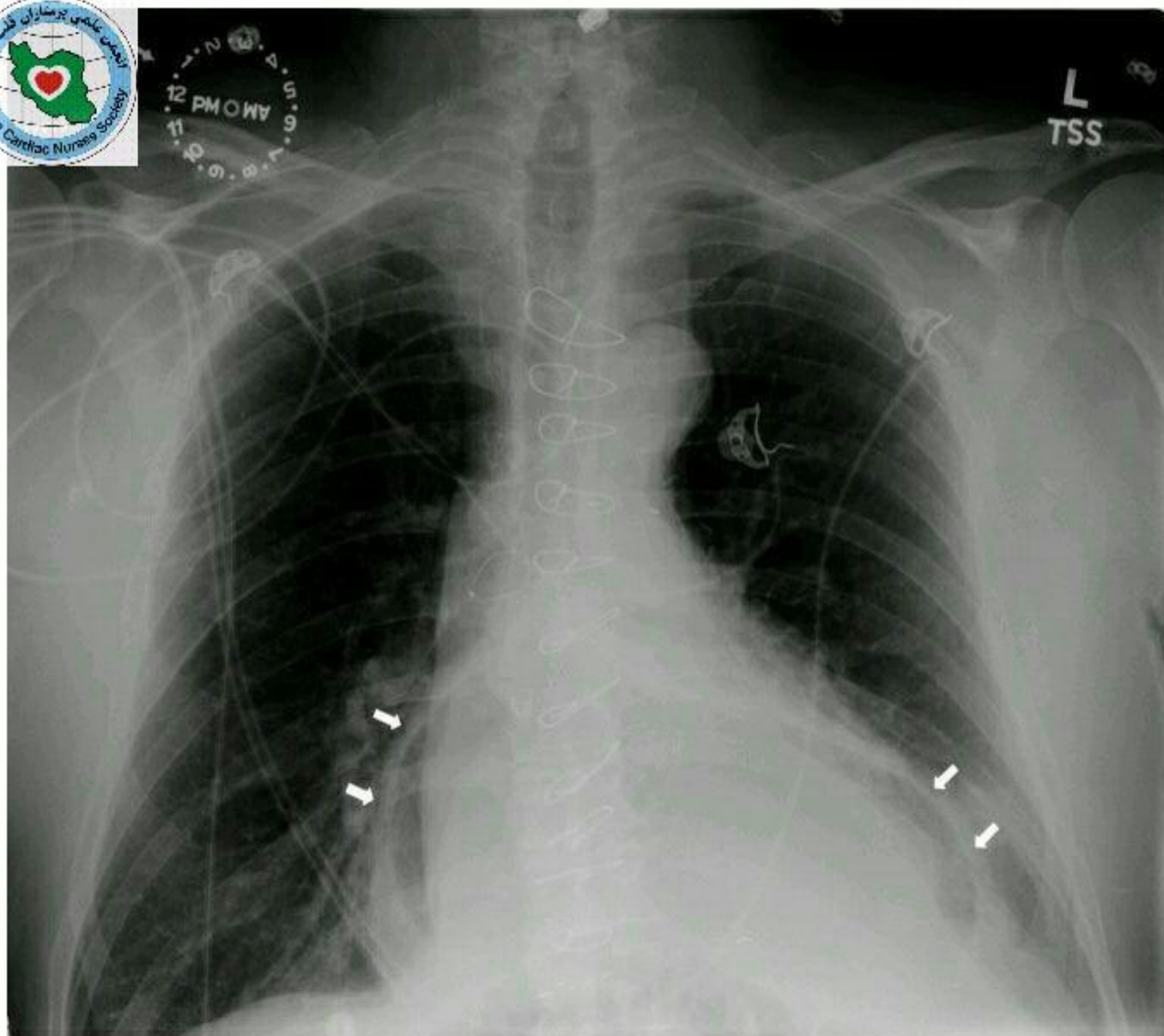


بیمار آقای است 73 ساله که با درد ناحیه اپی گاستر بدون انتشار مراجعه کرده است بیمار 26 سال پیش تحت عمل جراحی CABG قرار گرفته است و 10 سال پیش نیز عمل جراحی redo انجام داده است





گرافی انجام شده بعد از مراجعه



طبق گرافی بیمار دچار هرنی هیاتال هست طوری که معده پشت قلب قرار گرفته وحاشیه معده و هوای داخل آن نیز مشهود است

بدلیل فشار معده به قلب گرفت بیمار که روی LAD انجام شده تحت فشار قرار گرفته وجریان خون آن کند شده که باعث ST elevation در لیدهای انتروسپیتال شده است

بعد از اندوسکوپی و ساکشن معده نوار بیمار نرمال شده است

این مورد بعنوان نادر ترین علت st elevation توسط انجمن قلب ایالات متحده کیس ریپورت شده است



نوار بعد از درمان فتق هیاتال

